ÜBER DIE IRISFARBE DES SÄUGLINGS

EIN BEITRAG ZUR SYMPTOMATOLOGIE DER ERNÄHRUNGSSTÖRUNG IM SÄUGLINGSALTER

STANFORD UNIVERSITY LIBRARY
JUN 22 1921

INAUGURAL-DISSERTATION

ZUR

ERLANGUNG DER DOKTORWÜRDE

IN DER

GESAMTEN MEDIZIN

VERFASST UND

EINER HOHEN MEDIZINISCHEN FAKULTÄT

DER

BAYR. LUDW.-MAXIMILIANS-UNIVERSITÄT ZU MÜNCHEN

VORGELEGT

VON

EMMA SCHINDLER

VERLAGSBUCHHANDLUNG VON JULIUS SPRINGER IN BERLIN
1919

GEDRUCKT MIT GENEHMIGUNG
DER MEDIZINISCHEN FAKULTÄT MÜNCHEN

REFERENT:
PROFESSOR DR. M. v. PFAUNDLER

Die Farbe des Auges pflegen wir nach der Färbung der Iris zu benennen. Da mancherlei Reize, Vorgänge physiologischer und pathologischer Natur, die Iris treffen, bleibt ihre Farbe nicht immer konstant. Es kommen, je nach den gegebenen Umständen, Verfärbungen, ja vollkommene Farbenveränderungen vor.

Bei den pathologischen Verfärbungen können wir zwischen Erscheinungen, die sich wieder zurückbilden, und solchen, die, einmal erworben, von Dauer sind, unterscheiden.

Jede akute Iritis wirkt auf die Farbe der Iris, am deutlichsten auf eine graue oder blaue, weniger merklich auf eine braune. Klarheit des Tones und Glanz verschwinden und machen einem schmutzigen Graugrün Platz, die Zeichnung des Gewebes wird verschwommen und verwaschen. Hyperämie der Gefäße und entzündliches Exsudat bringen diese Veränderungen hervor. Geht die Entzündung vorüber, so kehrt das Aussehen der Iris wieder zur Norm zurück, ohne daß irgendwelche Spuren hinterlassen werden.

Anders ist es bei chronischer Iritis oder Nekrose der Iris. Die Verfärbungen, die hierbei auftreten, bleiben bestehen. Fuchs erkennt im Untergang oder auch nur in der Veränderung der Chromatophoren die Ursache für das indifferente Grau, das er bei diesen Erkrankungen an Stelle einer schönen braunen Iris beobachtete.

Im Gegensatz zu diesen Veränderungen, bei denen die Farbe heller wird, behauptet Schnaudigel: „Es läßt sich auch am Auge erweisen, wie pathologische Prozesse, Läsionen mit ihren Folgeerscheinungen

und Entzündungen die Färbung außerordentlich steigern, ganz analog den bekannt gewordenen Befunden, wonach pathologische und biologische Veränderungen im Organismus (Gravidität) tiefere Lokalfärbungen ergeben."

Auch die physiologischen Veränderungen können vorübergehende oder bleibende sein. Die ersteren, kurzdauernden, entstehen unter der plötzlichen Einwirkung hellen Lichtes auf ein Auge, das bis dahin im Dunklen verweilt hat. Gstettner hat eine Reihe diesbezüglicher Beobachtungen, die sie an einer großen Zahl von Menschen, Katzen und an Irispräparaten machte, beschrieben. Sie stellt als allgemeine Regel auf, daß die Iris, die grellem Licht ausgesetzt ist, heller ist als bei mäßiger Beleuchtung, daß außerdem aber auch noch an manchen hellen und selbst manchen braunen Augen eine deutliche Farbenveränderung erkennbar ist. Ihre Erklärung findet diese Erscheinung in der veränderten Durchsichtigkeit des Irisgewebes infolge der Kontraktion des Sphincters; die dabei eintretende Zerrung der Fasern erzeugt eine Doppelbrechung, die wiederum ein Trübwerden des Gewebes verursacht.

Aufhellung und Doppelbrechung der Iris sind auch bei der Verengerung der Pupille bei Akkommodation, wenn auch in geringerem Maße als bei grellem Lichteinfall, wahrzunehmen.

Der wichtigere physiologische Farbenwechsel ist derjenige, der bestehen bleibt, der das tiefe Satt des blauen Säuglingsauges schwächt oder gar in ein Braun verwandet.

Schon Aristoteles hat die Beobachtung gemacht, daß die Augen der Säuglinge fast ausnahmslos blau seien. Ely hat an Hand großen Materials diese Beobachtung bestätigt; er sah sogar neugeborene Negerkinder mit blauen Augen. Wir wissen, daß die Augenfarbe der Neugeborenen blau ist, weil das Stroma der Iris wenig Pigment enthält und noch so dünn ist, daß die hintere Pigmentschicht deutlich hindurchschimmert. Mit zunehmendem Alter wird das Stroma aber dicker und dichter. Wenn dabei die Pigmentierung nicht zunimmt, so wird die Iris nur heller blau oder grau; tritt aber gleichzeitig eine Vermehrung des Stromapigmentes auf, so bekommt die Iris eine braune Farbe.

Die Pigmentlosigkeit oder Pigmentarmut der Iris des Neugeborenen ist von Lauber an einer Reihe von mikroskopischen Präparaten dargelegt. „In der Iris lassen sich nur vereinzelte deutlich pigmentierte Stromazellen finden, die überwiegende Mehrzahl der Zellen, besonders auch die der vorderen Grenzschicht, sind vollständig pigmentlos." In

der Iris verschiedener anderer Neugeborener fand er dieselben Verhältnisse, bei einem 14 Monate alten Kinde war jedoch das Stroma von Iris- und Chiorioidea pigmentiert.

Auch Merkel und Orr haben an Irispräparaten Neugeborener das Fehlen von Pigment in Stroma festgestellt.

Unsere eigenen Untersuchungen gingen von einer Beobachtung aus, die in der Literatur bisher noch keine Berücksichtigung gefunden hat. Wenn man sich den Typus des atrophischen Säuglings vergegenwärtigt, so wird neben der Abmagerung in erster Linie das eigenartige graue Kolorit der welken Haut auffallen. Alle, die sich mit der Beschreibung der schweren Ernährungsstörung befaßt haben, legen auf dieses Zeichen gebührendes Gewicht. Uns schien es nun, als bekäme die Physiognomie des Atrophikers häufig einen besonders charakteristischen Ausdruck durch die Farbe seiner Augen, die von der Augenfarbe, wie wir sie meist beim gesunden Säugling antreffen, in vielen Fällen wesentlich abweicht. Die Farbe hat etwas Unbestimmtes an sich, sie ist schmutziggrau und spielt dabei oft ins Braune hinüber[1]). Ihr Gesamtton ist dunkel; er steht in eigentümlichem Gegensatz zu der Blässe des schmalen abgemagerten Gesichtes. Daneben erscheint die Sklera oft merkwürdig blau verfärbt.

Wenn diese Befunde auch durchaus nicht in allen Fällen von Säuglingsatrophie anzutreffen waren und wenn auch von vornherein betont werden muß, daß bei manchen schwerkranken Kindern eine blaue Farbe der Iris vorkommt, so veranlaßte diese auffallende Beobachtung doch die nachfolgenden Untersuchungen, zumal uns die Erfahrung und die vorher erwähnten Literaturangaben lehren, daß die Augenfarbe des gesunden Säuglings im allgemeinen eine blaue zu sein pflegt.

Daß Feststellungen, wie wir sie unternahmen, dort, wo es sich um Farbübergänge handelt, von dem subjektiven Ermessen des Untersuchers im hohen Maße abhängig sind, mußte in Kauf genommen werden. Bei fast allen der beobachteten Fälle aber waren die Farbtöne der Iris so ausgesprochen, daß Meinungsverschiedenheiten kaum in Betracht kamen. Sollten dennoch vereinzelte Fehler, die in der Subjektivität der Beobachtung liegen, vorhanden sein, so dürfen wir wohl annehmen, daß sie durch die große Zahl der verarbeiteten Fälle kompensiert werden.

Das Material, das vergleichend verwertet wurde, setzt sich aus gesunden und kranken Säuglingen zusammen, die die Ambulanz der

[1]) Siehe die Farbskizze auf der Tafel.

Kinderklinik aufsuchten. Säuglinge der ersten beiden Lebenswochen wurden nicht mit zur Beobachtung herangezogen[1]).

Die gesunden Säuglinge waren fast durchweg Brustkinder, wenigstens soweit die beiden ersten Lebensquartale in Betracht kommen. Die Kinder vom 6. bis zum 12. Monat erhielten entweder neben der Frauenmilch künstliche Nahrung, oder sie hatten zum mindesten einige Monate lang die Brust erhalten, waren zur Zeit der Untersuchung aber schon abgestillt worden. Bei der Auswahl stellten wir strenge Anforderungen an die Qualität des Materials und verwerteten nur Fälle, die als einwandfrei normal zu bezeichnen waren. Eine Ausnahme ließen wir allerdings gelten; geringe Grade von Rachitis (verspäteter Schluß der Fontanelle) konnten keine Berücksichtigung finden, da es sonst für uns unmöglich gewesen wäre, ein ausreichend großes Kontrollmaterial zu erlangen.

Unter den kranken Säuglingen befanden sich in erster Linie solche mit Ernährungsstörung. Meist handelte es sich um keine akuten, aus voller Gesundheit heraus eingetretenen Erkrankungen, sondern, wie die Anamnese ergab, um Erkrankungen, an denen die Kinder kürzere oder längere Zeit litten. Ein akuter Nachschub hatte die Mütter zum Aufsuchen des Arztes veranlaßt. Unter diesen Fällen befanden sich zahlreiche, bei denen nach den anamnestischen Angaben, dem Aussehen des Kindes und nach dem Gewicht, das zur Zeit der Untersuchung verzeichnet wurde, zu schließen, eine anlagemäßige Schwäche des Organismus vermutet werden konnte. Daneben kamen als Ursachen der Erkrankung alimentäre Schädigungen, Infekte und Pflegeschäden in Betracht, ohne daß es im einzelnen Falle möglich gewesen wäre, die genetische Bedeutung der einzelnen in Frage kommenden Faktoren sicher zu stellen. Die Mehrzahl der Beobachtungen dürfte als „schwere Form der Ernährungsstörung“ oder, um im Sinne der Finkelsteinschen Einteilung zu sprechen, als Dekomposition bezeichnet werden. Es sind aber auch leichtere Krankheitsbilder (Bilanzstörungen und Dyspepsien) unter unserem Material vertreten.

Anderweitige Erkrankungen des Säuglingsalters, wie z. B. Pneumonien, septische Prozesse oder schwere Formen von Rachitis wurden nur dann statistisch verwertet, wenn neben diesen Zuständen eine eigentliche Ernährungsstörung einherging.

Um Schlüsse auf eine von der Norm abweichende Augenfarbe des

[1]) Kinder der ersten beiden Lebenswochen werden uns nur selten in der Ambulanz vorgestellt.

kranken Säuglings zu ziehen, mußten wir zunächst die Augenfarbe des gesunden Kindes im ersten Lebensjahre studieren. Es bestätigte sich die schon lange bekannte Tatsache, daß im Laufe des ersten Lebensjahres die Anzahl der Kinder, deren Iris eine blaue Farbe aufweist, allmählich geringer wird. Während im ersten Lebensquartal 75,7% aller Säuglinge eine blaue Augenfarbe haben, sind es im zweiten Lebensquartale nur noch 70%, im dritten 63% und im vierten 53,2%. Über das vierte Lebensquartal hinaus haben sich unsere Untersuchungen nicht erstreckt. Es ist aber sicher, daß zu dieser Zeit noch nicht bei allen Säuglingen der Farbwechsel seinen Abschluß erreicht hat, denn wie aus den Untersuchungen Laubers hervorgeht, ist mit Vollendung des ersten Lebensjahres die Entwicklung des Iris noch nicht abgeschlossen. Außerdem ergab die gleichzeitige Beobachtung der Mütter unserer Patienten, daß bei ihnen nur noch in 32% der Fälle eine blaue Iris vorhanden ist.

Augenfarben von 173 ernährungsgestörten Kindern im Lebens-Quartal.

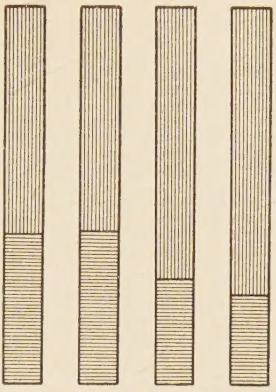

Darstellung in Prozentzahlen. Horizontale Striche = blaue Irisfarbe. Vertikale Striche = nicht blaue Irisfarbe.

Unsere Zahlen haben natürlich nur für die Bevölkerung Münchens Geltung. Anderenorts dürften sich vermutlich erheblich andere Werte ergeben.

Wir haben bei der statistischen Verwertung unseres Materials darauf verzichtet, genaue Farbangaben über jene Fälle zu machen, bei denen wir eine „nicht blaue" Iris fanden. Es handelte sich dann um graue, braune oder schwarze Farbtöne, deren Differenzierung im einzelnen für uns ohne Bedeutung war.

Wenn wir mit den obenangeführten Zahlen, die sich auf den gesunden Säugling beziehen, nunmehr unsere bei den kranken Kindern gemachten Beobachtungen vergleichen, so ergiebt sich, daß hier schon im ersten Lebensquartal das Vorkommen einer blauen

Augenfarbe von 288 gesunden Kindern im Lebens-Quartal.

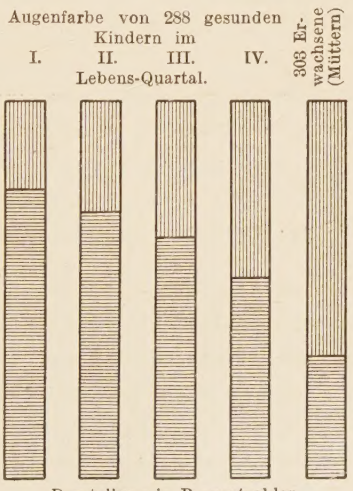

Darstellung in Prozentzahlen. Horizontale Striche = blaue Irisfarbe. Vertikale Striche = nicht blaue Irisfarbe.

Iris wesentlich seltener ist. In nur 38,8% der Fälle wurde eine blaue Augenfarbe wahrgenommen. Im zweiten Lebensquartal blieben die Zahlen annähernd dieselben, während im dritten und vierten nur noch 27,3% und 23% der Fälle eine blaue Iris aufweisen.

Tabelle 1.

Alter in Monaten	Gesunde Kinder			Ernährungsgestörte Kinder		
	Zahl der Fälle	Augenfarbe		Zahl der Fälle	Augenfarbe	
		blau	nicht blau		blau	nicht blau
1	35	24	11	14	6	8
2	41	30	11	29	11	18
3	35	30	5	37	14	23
4	27	18	9	20	10	10
5	11	10	1	15	6	9
6	12	7	5	10	2	8
7	11	8	3	8	2	6
8	12	8	4	8	2	6
9	12	6	6	6	2	4
10	9	7	2	8	2	6
11	17	7	10	12	4	8
12	6	3	3	6	—	6

Es finden sich demnach jeweils im gleichen Lebensalter beim kranken Säugling ungefähr doppelt so viele dunkle Augenfarben wie beim gesunden. Die Tabellen 1 und 2 werden dies graphisch zum Ausdruck bringen.

Tabelle 2. Zusammenfassung.

Gesunde Kinder vom 1.—12. Lebensmonat			Ernährungsgestörte Kinder vom 1.—12. Lebensmonat		
Zahl der Fälle	Augenfarbe		Zahl der Fälle	Augenfarbe	
	blau	nicht blau		blau	nicht blau
228	158 = 69,3%	70 = 30,7%	173	61 = 35,3%	112 = 64,7%

Die Augenfarbe, die wir beim ernährungsgestörten Säugling in der überwiegenden Zahl der Fälle beobachteten, ist als grau oder graubraun zu bezeichnen. Schon aus unserer Zusammenstellung geht aber hervor, daß in einem gewissen Prozentsatz der Fälle auch bei Ernährungsstörungen blaue Augenfarben vorkommen, wenn auch ganz erheblich seltener als das beim gesunden Säugling der Fall zu sein pflegt.

Wie eingangs schon betont ist, sind es nicht nur schwere Erkrankungen, die zu dem Farbwechsel führen, wenn auch die Erscheinung bei

der Dekomposition am häufigsten und unzweideutigsten auftritt. Ob wir in dem Symptom ein der eigentlichen Ernährungs- bzw. Stoffwechselstörung zukommendes Zeichen oder ein solches einer unspezifischen Allgemeinerkrankung zu erblicken haben, muß dahingestellt bleiben, da wir lediglich Fälle, bei denen eine Ernährungsstörung vorhanden war, berücksichtigt haben. Wir halten es für wahrscheinlich, daß das gleiche Phänomen bei beliebigen Erkrankungen des Säuglings, die den Gesamtorganismus für längere Zeit in Mitleidenschaft ziehen, zu beobachten sein wird. Hierbei ist allerdings zu beachten, daß solche Zustände fast durchweg auch in die Ernährungssphäre einzugreifen pflegen.

Die Frage, ob und wann im Verlauf der Erkrankung die Änderung der Augenfarbe auftritt, ist nur durch fortlaufende Beobachtungen zu entscheiden.

In zwei Fällen konnten wir im Verlaufe einer Ernährungsstörung ein Umschlagen der Augenfarbe vom Blauen ins Graue beobachten. Das erstemal handelte es sich um einen vier Monate alten Säugling, den wir in seinem zweiten und dritten Lebensmonat zu sehen Gelegenheit hatten und bei dem damals keinerlei Zeichen einer Ernährungsstörung vorlagen. Im Verlaufe einer langwierigen, wiederholt rezidivierenden Dyspepsie veränderte sich das Blau der Iris, indem zunächst graue Töne hervortraten. Als der Säugling ein Alter von sechs Monaten erreicht hatte, hatte die Iris eine unzweifelhaft graubraune Farbe angenommen.

Der zweite Fall betrifft ein Kind, das uns zuerst im Alter von vier Wochen gebracht wurde. Im Anschluß an eine sich lang hinziehende Ernährungsstörung veränderte sich die Irisfarbe und schlug vom Blaugrau ins rein Graue um.

Da bei einem gewissen Teil der Säuglinge auch normalerweise ein derartiges Umschlagen der Farbe der Iris beobachtet wird, läßt es sich nicht ohne weiteres sagen, ob die gleichzeitig vorhandene Ernährungsstörung in den beiden Fällen den Farbwechsel verschuldet hat.

Die a priori vorhandene Möglichkeit, daß jene Kinder, die wir unter der Kategorie des gesunden Säuglings verzeichneten und die schon im ersten Lebensquartal eine dunkle Farbe der Iris haben, eine konstitutionell bedingte Krankheitsbereitschaft besitzen, ist zwar unwahrscheinlich, sie ist aber immerhin nicht ganz von der Hand zu weisen. Wir müßten dann die frühzeitig vorhandene abnorme Färbung der Iris als Degenerationszeichen, das auf eine anlagemäßige Schwäche des Organismus deutet, betrachten.

Wir glauben jedoch eher, den Farbwechsel der Iris als der Erkrankung koordiniert betrachten zu können. Es erhebt sich damit die Frage nach den Erklärungsmöglichkeiten des Phänomens.

Solange experimentelle und anatomische Untersuchungen noch ausstehen, werden wir lediglich Vermutungen äußern können. Am wahrscheinlichsten ist die Annahme, daß die dunklere Färbung der Iris beim ernährungsgestörten Säugling durch Pigmentablagerung bedingt ist, die ihre Entstehung gesteigertem Blutzerfall verdankt. Bei einer größeren Zahl von Kindern, die im Stadium der Dekomposition zugrunde gegangen waren, konnte Helmholtz in Leber und Milz starke Hämosiderosis feststellen. Eine solche Annahme muß allerdings Hypothese bleiben, da die Frage, ob das Irispigment überhaupt hämatogener Natur ist, noch offensteht. Auch der Ursprung des grauen Hautkolorits des ernährungsgestörten Säuglings, das wir oben erwähnten, ist noch nicht klargestellt. Es liegt sehr nahe, an einen Zusammenhang des von uns beschriebenen Phänomens mit dieser Pigmentanomalie zu denken.

Literaturverzeichnis.

Ely, Beobachtungen mit dem Augenspiegel. Knapps Archiv f. Augenheilk. **9**. 1880.

Fuchs, Über Sarkom der Aderhaut nebst Bemerkungen über Nekrose der Uvea. Graefes Archiv f. Ophthalmol. **77**. 1910.

Gstettner, Über Farbenveränderung der lebenden Iris bei Menschen und Wirbeltieren. Archiv f. d. ges. Physiol. **105**.

Helmholtz, Beitrag zur pathologischen Anatomie der Pädatrophie. Jahrb. f. Kinderheilk. **70**.

Lauber, Beiträge zur Entwicklungsgeschichte und Anatomie der Iris und des Pigmentepithels der Netzhaut. Graefes Archiv für Ophthalmol. **68**, I. 1908.

Merkel und Orr, Das Auge des Neugeborenen an einem schematischen Durchschnitt erläutert. Anatomische Hefte **1**, Abtlg. I. 1892.

Schnaudigel, Vitale Färbung mit Trypanblau am Auge. Graefes Archiv f. Ophthalmol. **86**. 1913.

Druck der Spamerschen Buchdruckerei in Leipzig.



Abb. 1. Ernährungsstörung mit blauer Farbe der Iris.

Abb. 2. Ernährungsstörung mit charakteristisch veränderter Irisfarbe.